- Copyright - Il Pensiero Scientifico Editore downloaded by IP 3.145.130.31 Sat, 27 Apr 2024, 11:14:42

Impianto transcatetere di valvola aortica Acurate neo con minimo utilizzo di mezzo di contrasto in un paziente con insufficienza renale cronica severa

Francesco Cannata[1,2], Damiano Regazzoli[2], Fausto Roccasalva[1,2], Alexia Rossi[1], Jorge Sanz-Sánchez[2], Fabio Fazzari[2], Renato Maria Bragato[2], Claudio Angelini[1,3], Giulio Stefanini[1,2], Bernhard Reimers[2], Gianluigi Condorelli[1,2]

[1]*Dipartimento di Scienze Biomediche, Humanitas University, Pieve Emanuele (MI)*
[2]*Dipartimento Cardiovascolare, IRCCS Istituto Clinico Humanitas, Rozzano (MI)*
[3]*U.O. Nefrologia e Dialisi, IRCCS Istituto Clinico Humanitas, Rozzano (MI)*

Chronic kidney disease patients undergoing transcatheter aortic valve implantation are at high risk of post-procedural acute kidney injury. In order to minimize this risk, a meticulous procedural planning is needed, as well as a multidisciplinary team of interventionalists and imaging specialists.

We present the case of an ultralow contrast transcatheter aortic valve implantation with an Acurate neo self-expandable prosthesis in a patient with advanced chronic kidney disease.

Key words. Chronic kidney disease; Self-expandable valve; Transcatheter aortic valve implantation; Transesophageal echocardiography; Ultralow contrast.

G Ital Cardiol 2020;21(4 Suppl 2):42S-45S

INTRODUZIONE

L'insufficienza renale cronica (IRC) è una comorbilità comune tra i pazienti che vengono sottoposti ad impianto transcatetere di valvola aortica (TAVI) con una prevalenza stimata tra il 30% e il 50%, e rappresenta un importante fattore prognostico a breve e lungo termine dopo la procedura[1].

In un'ampia casistica europea, i pazienti con un filtrato glomerulare <30 ml/min/1.73 m^2 presentavano una mortalità del 20% ad 1 anno, che saliva al 40% in presenza di fibrillazione atriale e all'80% nei pazienti con fibrillazione atriale e in dialisi[2].

Peraltro, il danno renale acuto post-TAVI è una complicanza frequente, la cui incidenza varia dal 15% al 57% a seconda delle casistiche e delle definizioni adoperate ed è maggiore nei pazienti con IRC di base[3]. I predittori del danno renale post-TAVI identificati in letteratura sono numerosi ed includono: complicanze emorragiche e vascolari, trasfusioni, eventi embolici, mezzo di contrasto iodato (mdc), ipotensioni intraprocedurali (in particolare durante le fasi di "rapid pacing"), vasopressori ed inotropi, instabilità emodinamica intra- e postprocedurale, ridotta frazione di eiezione e significativo rigurgito aortico paravalvolare residuo[4].

© 2020 Il Pensiero Scientifico Editore
G.S. ha ricevuto onorari per relazioni da B. Braun, Biosensors e Boston Scientific e un grant di ricerca indipendente da Boston Scientific.
Gli altri autori dichiarano nessun conflitto di interessi.
Per la corrispondenza:
Dr. Damiano Regazzoli Dipartimento Cardiovascolare, IRCCS Istituto Clinico Humanitas, Via Manzoni 56, 20089 Rozzano (MI)
e-mail: damiano.regazzolilancini@humanitas.it

CASO CLINICO

Un paziente di 82 anni veniva ricoverato presso il nostro ospedale per dispnea da sforzo (classe NYHA III). Il paziente soffriva di ipertensione arteriosa, dislipidemia, iperuricemia ed IRC a genesi non determinabile di grado severo (filtrato glomerulare stimato 15 ml/min/1.73 m^2; valori di creatininemia compresi tra 3.2 e 3.6 mg/dl).

L'inquadramento strumentale eseguito durante il ricovero comprendeva:

- ecocardiografia transtoracica: stenosi aortica severa in valvola tricuspide severamente calcifica (gradiente medio 64 mmHg, gradiente massimo 102 mmHg, area calcolata secondo l'equazione di continuità 0.68 cm^2) con lieve rigurgito associato, ventricolo sinistro lievemente dilatato (volume telediastolico 147 ml, indicizzato 75 ml/m^2) ed ipertrofico con conservata funzione sistolica globale, funzione ventricolare destra e pressione polmonare nei limiti;
- ECG: ritmo sinusale normofrequente con normale conduzione atrioventricolare ed intraventricolare;
- coronarografia: eseguita previa idratazione e con l'utilizzo di soli 9 ml di mdc isosmolare, non evidenziava stenosi significative (Figura 1A e 1B);
- ecocardiografia transesofagea (ETE): eseguita per un'accurata valutazione dell'anatomia valvolare e delle dimensioni dell'anulus aortico, mostrava un perimetro del "virtual basal ring" di 84.4 mm (diametro derivato 26.8 mm) (Figura 1C e 1D);
- tomografia computerizzata (TC) del torace senza mdc: calcificazioni con distribuzione uniforme sulle tre cuspidi aortiche (Agatston calcium score valvolare: 3193), non calcificazioni protrudenti in tratto di efflusso ventricolare sinistro (Figura 1E e 1F) e diffuse, fini calcificazioni dell'arco aortico;

- Copyright - Il Pensiero Scientifico Editore downloaded by IP 3.145.130.31 Sat, 27 Apr 2024, 11:14:42

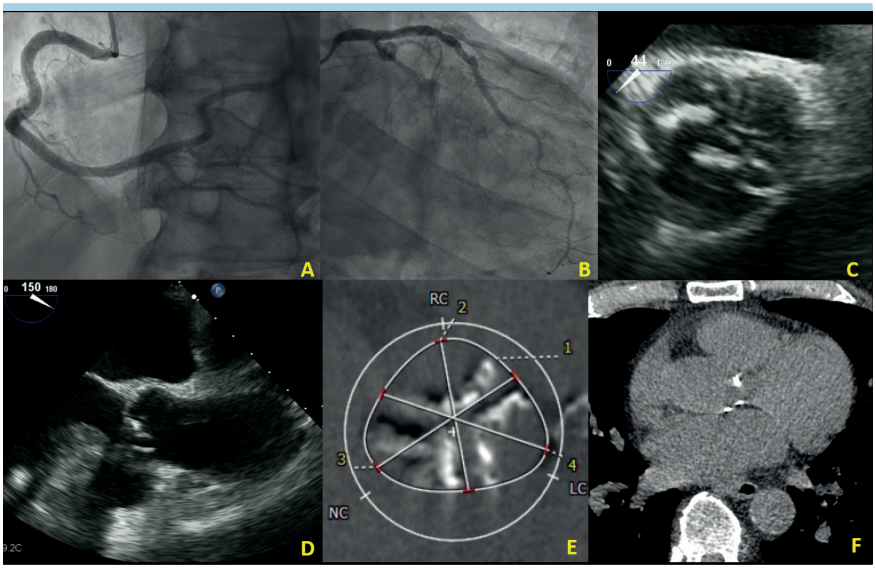

Figura 1. Imaging preprocedurale. (*A*,*B*) Coronarografia. (*C*,*D*) Ecocardiogramma transesofageo che mostra rispettivamente l'asse corto del piano valvolare aortico e l'asse lungo dell'aorta. (*E*,*F*) Tomografia computerizzata del torace senza mezzo di contrasto centrata rispettivamente su piano valvolare aortico e sul tratto di efflusso del ventricolo sinistro.
LC, cuspide coronarica sinistra; NC, cuspide non coronarica; RC, cuspide coronarica destra.

- eco-color Doppler vascolare: non stenosi dei tronchi sovra-aortici; accessi femorali di dimensioni sufficienti.

L'Heart Team escludeva l'opzione cardiochirurgica, per via della severa disfunzione renale e del conseguente rischio di progressione verso emodialisi. Si decideva di candidare il paziente a TAVI transfemorale.

Trattare la cardiopatia valvolare ed al contempo non compromettere la residua funzione renale del paziente rappresentavano una sfida complessa, che richiedeva una precisa pianificazione della procedura. Un aspetto chiave era costituito dalla scelta della protesi da impiantare. L'utilizzo di una bioprotesi "balloon-expandable" richiede sempre un'accurata analisi delle immagini TC, rigorosamente con mdc per minimizzare il rischio di complicanze anulari. Per questo motivo si riteneva, in questo contesto, più indicato l'utilizzo di una valvola autoespandibile. La scelta ricadeva su una bioprotesi Acurate neo Large (Boston Scientific, Marlborough, MA, USA).

Il paziente veniva sottoposto alla somministrazione endovenosa di soluzione fisiologica 0.9% (1 ml/kg/h) nelle 12 h precedenti all'intervento. In anestesia generale, sotto guida angiografica e con ETE veniva eseguita la procedura di TAVI, utilizzando particolari accorgimenti per minimizzare la necessità di impiego di mdc. Si acquisivano tre accessi arteriosi: il principale femorale destro 20 Fr e due accessi diagnostici (radiale sinistro 6 Fr e femorale sinistro 6 Fr) per posizionare due cateteri pigtail al nadir delle cuspidi aortiche non coronarica e coronarica sinistra (Figura 2A). Da un accesso venoso femorale sinistro 6 Fr si posizionava un pacemaker temporaneo in ventricolo destro. Si procedeva quindi a predilatazione della valvola (pallone Nucleus X 22 mm; NuMED, Hopkinton, MA, USA) durante una breve fase di "rapid pacing" (Figura 2B). Successivamente la protesi veniva rilasciata in sede anulare (Figura 2C e 2D). La valutazione dell'altezza dell'impianto e dei risultati acuti veniva effettuata con metodica ETE e con singola aortografia (5 ml di mdc). I controlli confermavano lo stabile ancoraggio protesico ed un rigurgito paravalvolare lieve (Figura 3), con un gradiente transvalvolare di 3 mmHg. Eseguita la chiusura dell'accesso arterioso femorale principale con due ProGlide (Abbott Vascular, Santa Clara, CA, USA) e controllata la fisiologica perfusione dell'asse vascolare peri-

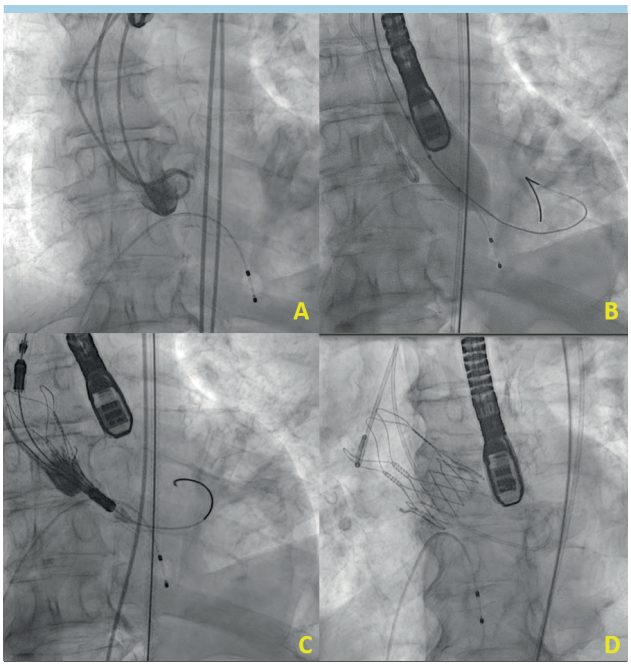

Figura 2. Fluoroscopia intraprocedurale. (*A*) Posizionamento di due cateteri pigtail in corrispondenza delle cuspidi non coronarica e coronarica sinistra ed iniezione di mezzo di contrasto per la valutazione della posizione dell'anulus aortico. (*B*) Predilatazione con pallone Nucleus X 22 mm. (*C*) Iniezione di mezzo di contrasto e posizionamento ed inizio del rilascio della protesi Acurate neo. (*D*) Protesi Acurate neo completamente rilasciata.

- Copyright - Il Pensiero Scientifico Editore downloaded by IP 3.145.130.31 Sat, 27 Apr 2024, 11:14:42

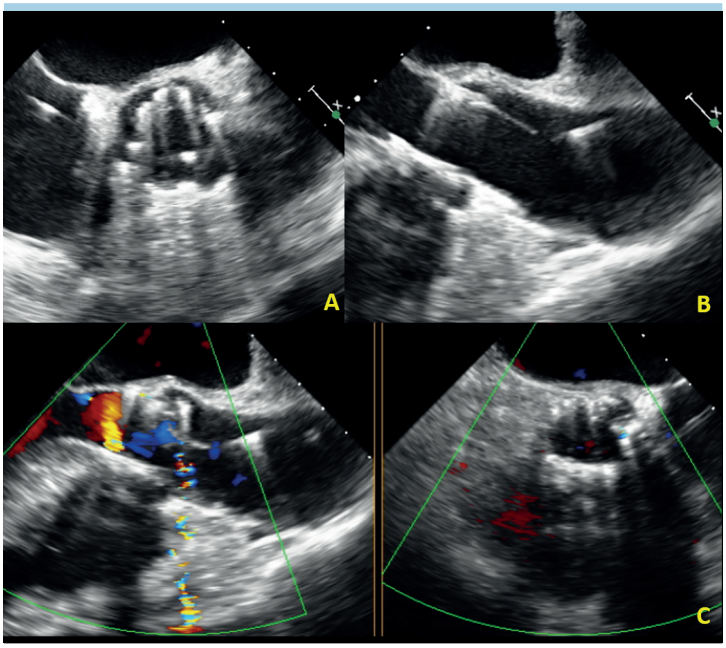

Figura 3. Ecocardiogramma transesofageo intraprocedurale. (*A*) Asse corto del piano valvolare aortico dopo il rilascio della protesi. (*B*) Asse lungo dell'aorta dopo il rilascio della protesi. (*C*) X-plane con color Doppler sul piano valvolare aortico con evidenza di un lieve rigurgito paravalvolare in sede anteriore.

ferico con un'angiografia con 5 ml di contrasto, si otteneva l'emostasi controlaterale con ulteriore ProGlide, dell'accesso radiale con TR-Band (Terumo, Tokyo, Giappone) e dell'accesso venoso con compressione manuale. In totale 10 ml di mdc sono stati somministrati in questa procedura di "ultralow contrast" TAVI. Il paziente veniva monitorato in terapia intensiva cardiologica e sottoposto ad idratazione endovenosa con soluzione fisiologica per ulteriori 24 h. La funzione renale si manteneva stabile mentre il rigurgito paravalvolare aortico si confermava trascurabile al controllo ecocardiografico. Dopo la procedura e durante la degenza non emergeva alcun ritardo di conduzione atrioventricolare o intraventricolare. Pertanto, previo controllo ecografico degli accessi femorali, il paziente veniva dimesso a domicilio 3 giorni dopo la procedura.

DISCUSSIONE

Il caso clinico descritto è un esempio di accorta pianificazione ed esecuzione di una TAVI in un paziente anziano con stenosi aortica severa ed IRC avanzata. In questa tipologia di pazienti il concetto di "approccio minimalistico" non può essere ancora applicato: ogni aspetto della procedura necessita infatti un'accurata pianificazione e un costante controllo di tutte le fasi dell'impianto, al fine di minimizzare l'impiego di mdc e minimizzare il rischio di un danno renale[5]. In particolare, sottolineiamo i seguenti snodi decisionali:

1. Pianificazione della procedura:
   - ETE: in mani esperte e con l'ausilio di metodiche tridimensionali consente la valutazione dell'anulus aortico e delle sue dimensioni e la caratterizzazione delle calcificazioni, supplendo con una buona affidabilità alla TC con mdc[6,7];
   - TC senza mdc: consente la quantificazione delle calcificazioni dell'anulus aortico, del tratto di efflusso del ventricolo sinistro, dell'intero asse vascolare e delle coronarie[7];
   - eco-color Doppler: usata per la valutazione di assi vascolari periferici, aorta addominale e tronchi sovra-aortici[7]:
   - coronarografia: operatori esperti possono ottenere informazioni esaustive sull'anatomia coronarica usando minime quantità di mdc, utilizzando anche metodiche di imaging intracoronarico nei casi dubbi[8].
2. Scelta della protesi: la scelta della valvola da impiantare riveste un'importanza primaria in questo contesto. Le protesi "balloon-expandable" richiedono l'esecuzione di una TC con mdc per la precisa valutazione dell'anulus per minimizzare i rischi di complicanze anulari. Viceversa, le valvole autoespandibili consentono l'impianto anche in assenza di TC con mdc, avendo un maggior margine di sicurezza anche basando il "sizing" del dispositivo sulle misurazioni ecocardiografiche. Nel nostro caso la scelta di una valvola Acurate neo è stata dettata dal fatto che tra le protesi autoespandibili, questo dispositivo presenta un rischio inferiore di impianto di pacemaker, con prestazioni emodinamiche ottimali dato il design sopranulare dei lembi valvolari. Gli studi di immissione in mercato confermano inoltre bassi tassi di rigurgiti paravalvolari grazie alla presenza di una "outer skirt" dedicata[9,10].
3. Procedura:
   - ETE: guida e supporta le fasi di predilatazione e posizionamento della bioprotesi, confermando un'adeguata apertura della valvola ed escludendo complicanze come ostruzioni coronariche acute, severi rigurgiti paravalvolari, embolizzazioni/malposizionamenti della protesi o stenosi mitraliche iatrogene[6,11];
   - pacing: tramite pacemaker temporaneo in ventricolo destro per supporto in caso di blocchi atrioventricolari avanzati e durante la fase di predilatazione per ottene-

- Copyright - Il Pensiero Scientifico Editore downloaded by IP 3.145.130.31 Sat, 27 Apr 2024, 11:14:42

re il migliore risultato emodinamico possibile. Occorre ridurre al minimo il tempo di pacing per evitare ipotensioni prolungate e danni renali di tipo ischemico;
- predilatazione: utile per una completa apertura della protesi, soprattutto in presenza di marcate calcificazioni delle cuspidi aortiche[12];
- cateteri pigtail: il posizionamento in corrispondenza delle cuspidi non coronarica e coronarica sinistra fornisce dei punti di riferimento utili nel momento del rilascio della protesi ulteriormente minimizzando la necessità di iniezione di mdc;
- valutazione degli accessi: la puntura degli accessi può essere effettuata in sicurezza con guida ecografica e senza iniezione di mdc. Disponibile inoltre ad oggi, ma non utilizzato in questo paziente, uno specifico iniettore di anidride carbonica che consente il controllo finale del vaso senza mdc[13]. In ogni caso è possibile, grazie all'uso combinato dell'angiografia digitale e dell'ecografia al termine della procedura, escludere complicanze vascolari con minimo utilizzo di contrasto.

CONCLUSIONI

Questo caso rappresenta un modello di pianificazione ed attuazione di una procedura di TAVI con minimo uso di mdc in un paziente con IRC avanzata. Nella fase di pianificazione rinunciare alla TC con mdc significa affidarsi agli ultrasuoni per la valutazione dell'anatomia valvolare e degli assi vascolari, riservando alla TC basale la quantificazione delle calcificazioni vascolari e valvolari. L'esperienza degli operatori riveste un ruolo centrale nell'uso di pochi ml di mdc per la coronarografia, il corretto posizionamento della protesi e la gestione degli accessi. L'imaging intraprocedurale avviene tramite ETE e fluoroscopia. La procedura deve essere eseguita minimizzando i tempi di pacing, riducendo al minimo i rischi di complicanze vascolari ed emorragiche e puntando ad ottenere il migliore risultato emodinamico possibile con bassi gradienti transvalvolari e con trascurabili rigurgiti paravalvolari residui. Consensualmente la scelta della protesi deve essere personalizzata in base alle caratteristiche cliniche ed anatomiche del paziente. Le procedure di "ultralow contrast" TAVI rappresentano una strategia terapeutica eccezionale da adoperare in pazienti selezionati e richiedono una squadra di operatori affiatati ed esperti in interventistica strutturale ed imaging intraprocedurale.

RIASSUNTO

I pazienti con insufficienza renale cronica che vengono sottoposti a procedura di impianto transcatetere di valvola aortica hanno un rischio elevato di ulteriore deterioramento della funzione renale. Minimizzare questo pericolo è possibile, ma richiede una meticolosa pianificazione della procedura ed una squadra multidisciplinare esperta.

Presentiamo qui un caso di impianto transcatetere di bioprotesi autoespandibile Acurate neo con minimo utilizzo di contrasto in un paziente con insufficienza renale cronica avanzata, con particolare focus su aspetti tecnici di pianificazione e procedurali.

Parole chiave. Ecocardiografia transesofagea; Impianto transcatetere di valvola aortica; Insufficienza renale cronica; Protesi autoespandibile; Ultralow contrast.

BIBLIOGRAFIA

1. Puri R, Iung B, Cohen DJ, Rodes-Cabau J. TAVI or No TAVI: identifying patients unlikely to benefit from transcatheter aortic valve Implantation. Eur Heart J 2016;37:2217-25.
2. Allende R, Webb JG, Munoz-Garcia AJ, et al. Advanced chronic kidney disease in patients undergoing transcatheter aortic valve implantation: insights on clinical outcomes and prognostic markers from a large cohort of patients. Eur Heart J 2014;35:2685-96.
3. Gupta T, Goel K, Kolte D, et al. Association of chronic kidney disease with in-hospital outcomes of transcatheter aortic valve replacement. JACC Cardiovasc Interv 2017;10:2050-60.
4. Cheungpasitporn W, Thongprayoon C, Kashani K. Transcatheter aortic valve replacement: a kidney's perspective. J Renal Inj Prev 2016;5:1-7.
5. Akodad M, Lefèvre T. TAVI: simplification is the ultimate sophistication. Front Cardiovasc Med 2018;5:96.
6. Hahn RT, Little SH, Monaghan MJ, et al. Recommendations for comprehensive intraprocedural echocardiographic imaging during TAVR. JACC Cardiovasc Imaging 2015;8:261-87.
7. Otto CM, Kumbhani DJ, Alexander KP, et al. 2017 ACC expert consensus decision pathway for transcatheter aortic valve replacement in the management of adults with aortic stenosis: a report of the American College of Cardiology Task Force on Clinical Expert Consensus Documents. J Am Coll Cardiol 2017;69:1313-46.
8. Almendarez M, Gurm HS, Mariani J Jr, et al. Procedural strategies to reduce the incidence of contrast-induced acute kidney injury during percutaneous coronary intervention. JACC Cardiovasc Interv 2019;12:1877-88.
9. Husser O, Kim WK, Pellegrini C, et al. Multicenter comparison of novel self-expanding versus balloon-expandable transcatheter heart valves. JACC Cardiovasc Interv 2017;10:2078-87.
10. Pagnesi M, Kim WK, Conradi L, et al. Transcatheter aortic valve replacement with next-generation self-expanding devices: a multicenter, retrospective, propensity-matched comparison of Evolut PRO versus Acurate neo transcatheter heart valves. JACC Cardiovasc Interv 2019;12:433-43.
11. Cannata F, Regazzoli D, Barberis G, et al. Mitral valve stenosis after transcatheter aortic valve replacement: case report and review of the literature. Cardiovasc Revasc Med 2019;20:1196-202.
12. Pagnesi M, Baldetti L, Del Sole P, et al. Predilatation prior to transcatheter aortic valve implantation: is it still a prerequisite? Interv Cardiol 2017;12:116-25.
13. Corazza I, Taglieri N, Pirazzini E, et al. Carbon dioxide coronary angiography: a mechanical feasibility study with a cardiovascular simulator. AIP Advances 2018;8:015225.